



*Антоніо Кампо Вогелі,
доктор медичних наук Незалежного
університету Барселони, відповідальний
за підготовку нових операторів лазерів
та IPL компанії Cutera (США)*

Лазерні технології впевнено завоюють свій простір у сфері естетичної медицини. Сьогодні з їхньою допомогою позитивно вирішуються численні проблеми, однією з яких є лікування різноманітних судинних патологій – уроджених і набутих.



НОВИЙ МЕТОД УСУНЕННЯ СУДИННИХ ПАТОЛОГІЙ

На жаль, проблеми Nd:YAG-пристроїв минулого покоління (наприклад, обмежена можливість вибору й поєднання параметрів впливу, недостатня тривалість імпульсів, недоліки системи охолодження, нерівномірний розподіл потоку потужності тощо) не дозволяли використовувати їх для усунення поверхневих судинних патологій та патологій шкіри обличчя у зв'язку з високим рівнем болю та ризиком опіків шкіри.

Наразі ж Nd:YAG-лазери з довжиною хвилі 1064 нм є одними з найвдалих інструментів для усунення глибоких судинних патологій. Можливість впливу на більш глибокі шари та низький рівень поглинання гемоглобіном випромінювання при цій довжині хвилі дозволяє успішно використовувати такий пристрій для усунення патологій глибоко розташованих судин чи судин великого діаметру, які не піддаються впливу світла з меншою довжиною хвилі (наприклад, KTP-лазерів,

імпульсних лазерів на барвниках, джерел інтенсивного імпульсного світла, діодних лазерів тощо).

Отже, якими ж характеристиками має визначатися лазер, щоб успішно вирішувати проблему судинних патологій?

По-перше, випромінюване системою світло повинне мати довжину хвилі, яка забезпечує поглинання гемоглобіном у припустимій кількості.

По-друге, має бути можливість контролю глибини впливу за рахунок регулювання розміру світлової плями та зміни тривалості імпульсів (залежно від діаметру оброблюваної судини).

По-третє, потрібно мати можливість впливати на шкіру високими значеннями щільності потоку випромінювання.

І, нарешті, **по-четверте**, лазерний пристрій має бути обладнаний ефективною системою охолодження, яка попереджатиме виникнення болю чи опіків.

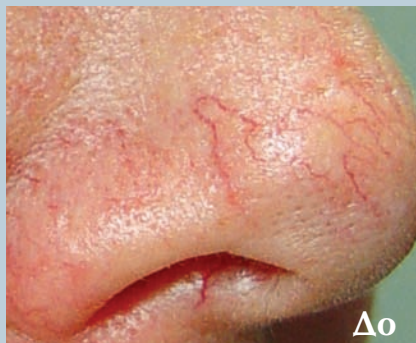
Теоретично, усі ці характеристики мають забезпечити можливість усувати будь-які судинні патології – як поверхневі, так і глибокі, незалежно від розміру судин. Для обробки різних судин нами був обраний Nd:YAG-лазер зі змінюваним розміром світлової плями (3, 5, 7 та 10 мм), із широким діапазоном зміни тривалості імпульсів (від 0,1 до 300 мс) і високою щільністю потоку випромінювання (до 300 Дж/см²).

МАТЕРІАЛИ Й МЕТОДИ

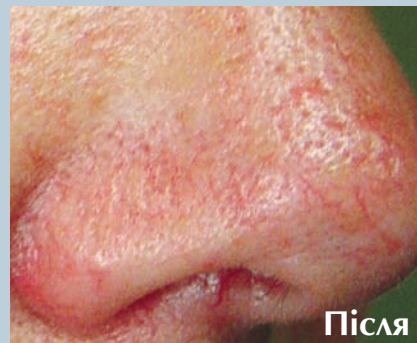З березня 2003 року по жовтень 2004 року була проведена обробка 135 пацієнтів з різними видами патологій судин (рожеві вугри й залишкові червоні плями на обличчі, телеангіектазії, пойкилодермія Сиватта, уроджені гемангіоми, горбисті й плоскі гемангіоми, гемангіоми типу «винна пляма», варикозне розширення вен нижніх кінцівок, артеріовенозні порушення тощо).

При обробці поверхневих ушкоджень (телеангіектазії, рожеві вугри, червоні плями на обличчі, пойкилодермія Сиватта, плоскі гемангіоми) використовувався розмір світлової плями 3 і 5 мм. Для обробки судин великого діаметру й глибоко розташованих судин (горбисті гемангіоми, гемангіоми типу «винна пляма», варикозне розширення вен нижніх кінцівок) використовувався розмір світлової плями 5 і 7 мм. Тривалість імпульсів обиралася залежно від діаметру кожної з пошкоджених судин: 0,3–5 мс – для обробки тонких судин; 10–25 мс – для судин середнього діаметру; 25–55 мс – для судин великого діаметру.

При проведенні процедур застосовувалися також різні значення щільності потоку випромінювання (від 14 до 195 Дж/см²). Усі параметри впливу при проведенні процедур підбиралися

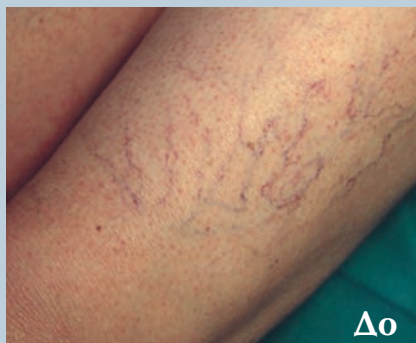

До

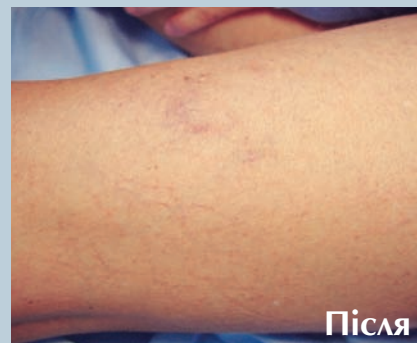

Після

Фото 1. Пацієнт із дрібносудинною телеангіектазією носа до та через місяць після однієї обробки (3 мм, 8 мс, 165 Дж/см²)

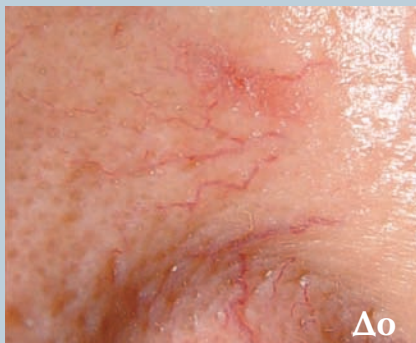

До

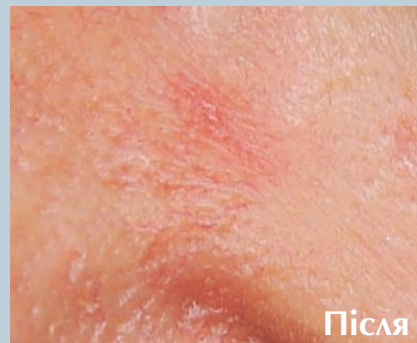

Після

Фото 2. Пацієнт із телеангіектазією нижніх кінцівок та варикозним розширенням вен до та через 4 місяці після трьох обробок (3 мм, 10 мс, 175–195 Дж/см²; 5 мм, 15 мс, 155–165 Дж/см²; 7 мм, 25 мс, 135 Дж/см²)

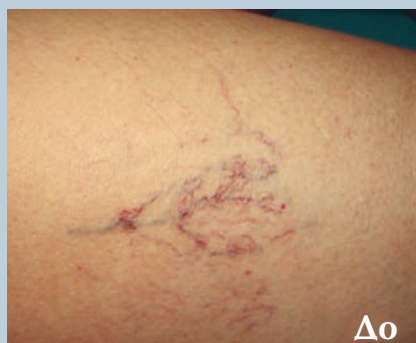

До

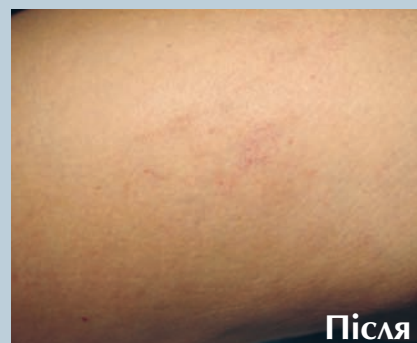

Після

Фото 3. Пацієнт із крупносудинною телеангіектазією носа до та через місяць після однієї обробки (5 мм, 15 мс, 155–165 Дж/см²)



До



Після

Фото 4. Пацієнт з телеангіектазією нижніх кінцівок та варикозним розширенням вен до та через 2 місяці після трьох обробок (3 мм, 10 мс, 175–195 Дж/см²; 5 мм, 15 мс, 155–165 Дж/см²; 7 мм, 20 мс, 140 Дж/см²)

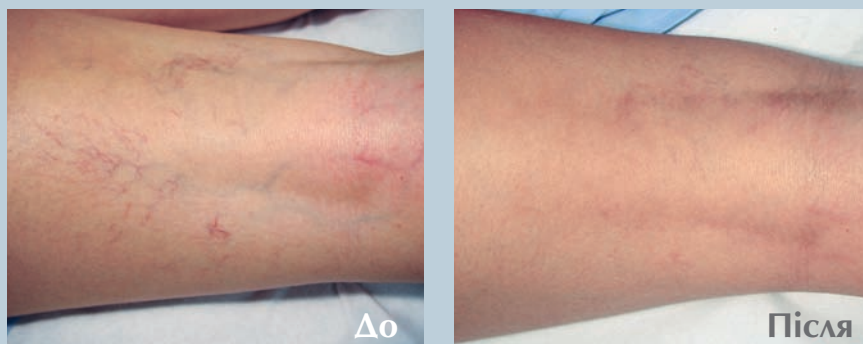


Фото 5. Пацієнт із телеангіектазією нижніх кінцівок та варикозним розширенням вен до та через 2 місяці після трьох обробок (3 мм, 10–15 мс, 165–195 Дж/см²; 5 мм, 15–20 мс, 145–175 Дж/см²; 7 мм, 35 мс, 145–155 Дж/см²)

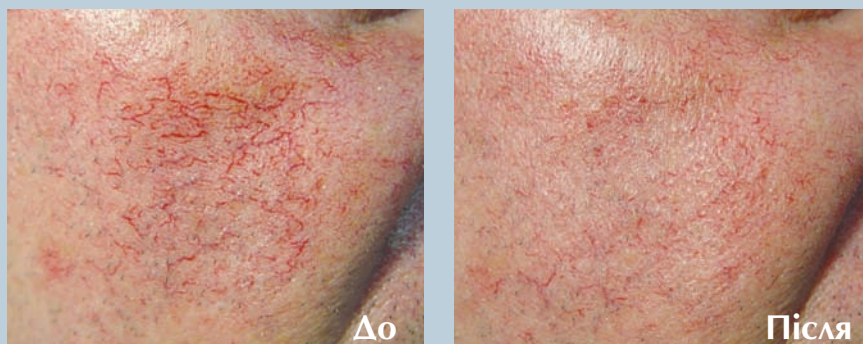


Фото 6. Пацієнт із середньосудинною телеангіектазією обличчя до та через 2 місяці після однієї обробки (3 мм, 10 мс, 155–175 Дж/см²)

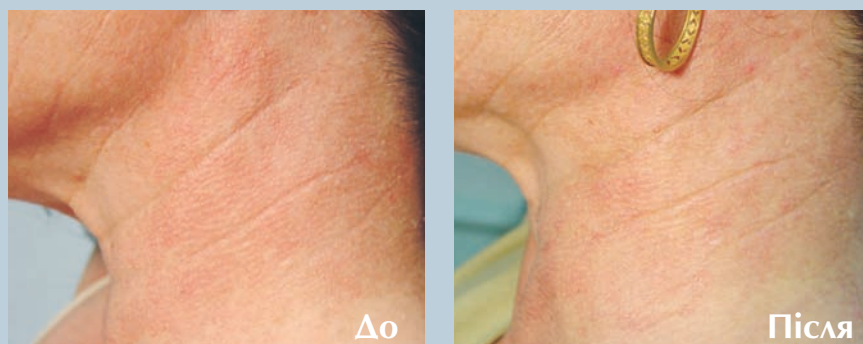

Фото 7. Пацієнт із пойкилодермією Сиватта до та через 6 місяців після трьох обробок (5 мм, 10 мс, 85 Дж/см²; 5 мм, 5 мс, 95 Дж/см²; 5 мм, 0,6 мс, 34 Дж/см²)

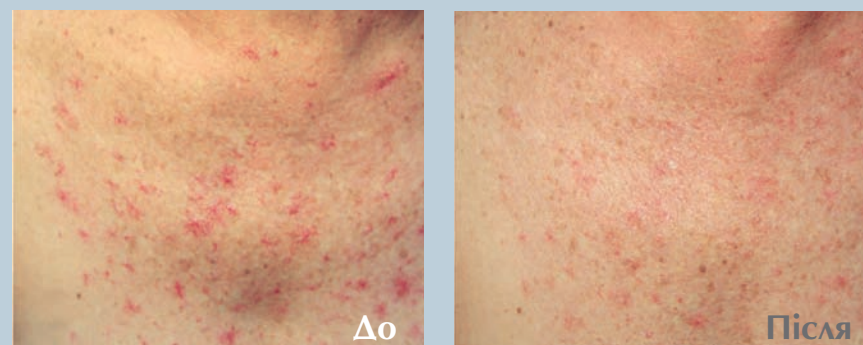

Фото 8. Пацієнт із вірусним гепатитом С та зірчатою гемангіомою на грудях до та через місяць після трьох обробки (3 мм, 8 мс, 165–175 Дж/см²; 5 мм, 10–15 мс, 120–165 Дж/см²; 5 мм, 0,3 мс, 16 Дж/см²)

індивідуально для кожного пацієнта на підставі досвіду оператора й спостережуваної шкірної реакції (звуження чи зміна кольору судини, досягнення граничного рівня при обробці гемангіом і гемангіом типу «винна пляма»).

За годину до початку обробки великих гемангіом і гемангіом типу «винна пляма» відповідна ділянка оброблялася місцевим анестетиком – 2% лідокаїном (EMLA®).

РЕЗУЛЬТАТИ

У всіх випадках спостерігалася значна позитивна динаміка. Найкращих результатів вдалося досягти при обробці рожевих вугрів, варикозних вен на ногах, горбкуватих та щільних гемангіом та гемангіом типу «винна пляма». Поліпшення не відбулося лише в деяких пацієнтів з надбрівною ульєритомою, вуграми на крилах носа та артеріовенозними порушеннями.

Побічні явища спостерігалися рідко та зазвичай обмежувалися незначними поверхневими опіками (3 пацієнти), локалізованими геморагічними висипаннями (2 пацієнти), транзиторною гіпопигментацією і болями, які швидко минали (1 пацієнт), набряками обличчя (2 пацієнти). Помірний біль відзначався пацієнтами при обробці глибоко розташованих судин або судин великого діаметру. Позбутися болю вдавалося за допомогою більш тривалого охолодження чи додаткового охолодження льодом.

ВИСНОВКИ

Глибокий вплив і достатнє (але не надлишкове!) поглинання гемоглобіном випромінювання при довжині хвилі 1064 нм, яка забезпечується Nd:YAG-лазером, дає можливість обробляти глибоко розташовані судини й судини великого діаметру, які не піддаються обробці при впливі більш коротких хвиль.

Можливість індивідуального підбору параметрів впливу для кожного пацієнта, залежно від характеристик наявної патології, забезпечує високу ефективність усунення всіх видів порушень. Більш низький рівень поглинання меланіном та дієвість охолоджувальної системи пристрою, який використовувався при проведенні цього дослідження, – причина нечастого виникнення побічних ефектів. Nd:YAG – лазерна система з довжиною хвилі 1064 нм із такими ж функціональними можливостями, як і система, використана в цьому дослідженні, дозволяє усувати будь-які судинні порушення ефективно й без ризику для пацієнта. ■